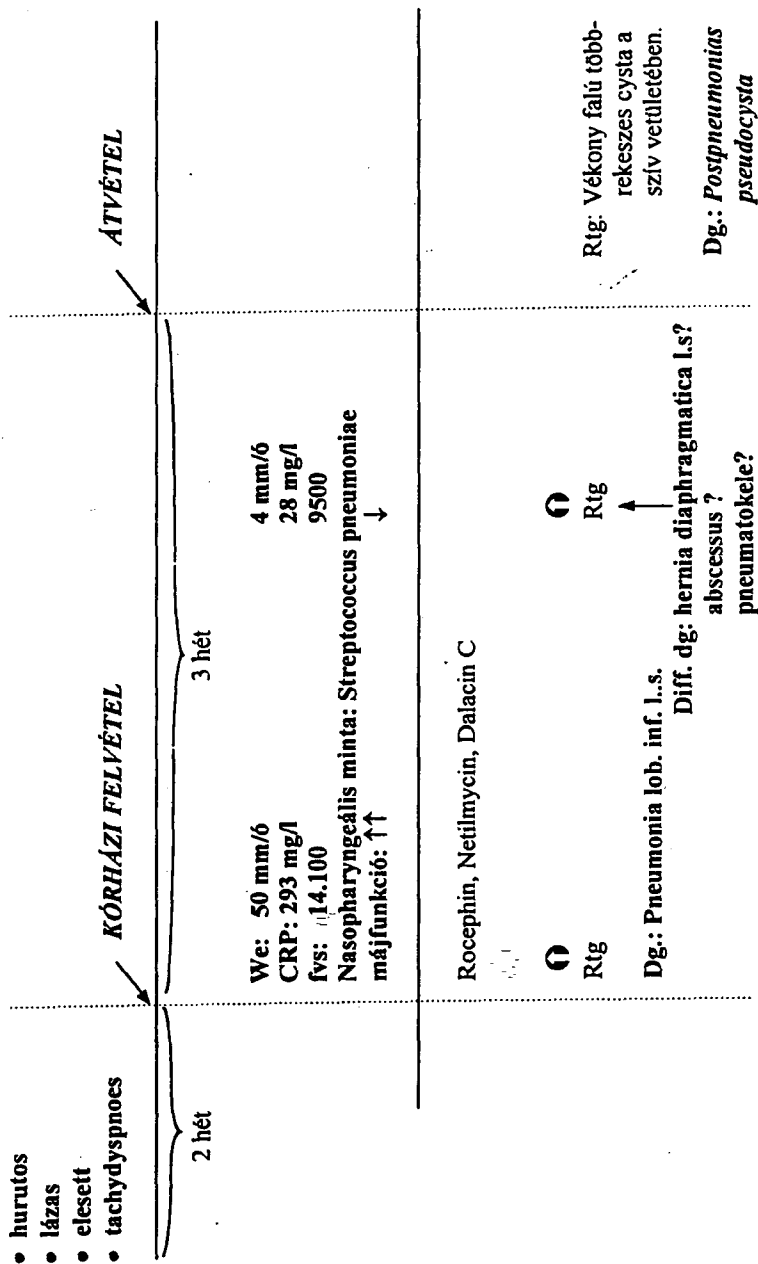


POSTPNEUMONIAS PSEUDOCYSTAVAL gyógyult baloldali pneumonia

Cs. B. 21 hó



Esetbemutató

Dr. Bede Olga

SZTE ÁOK Gyermekgyógyászati Klinika, Szeged

