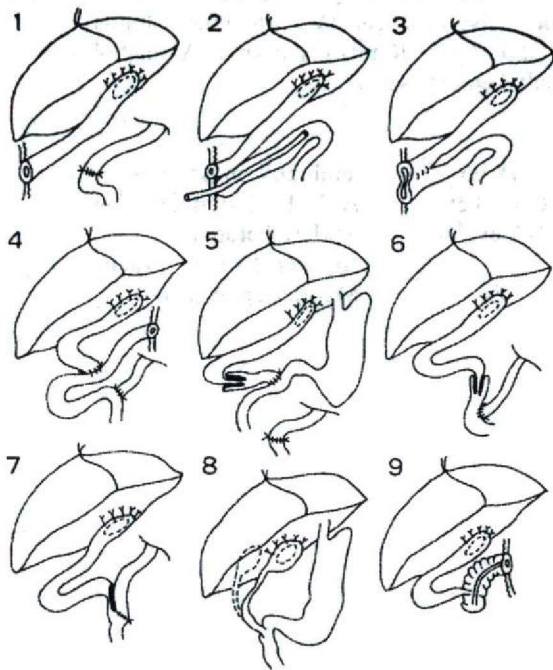
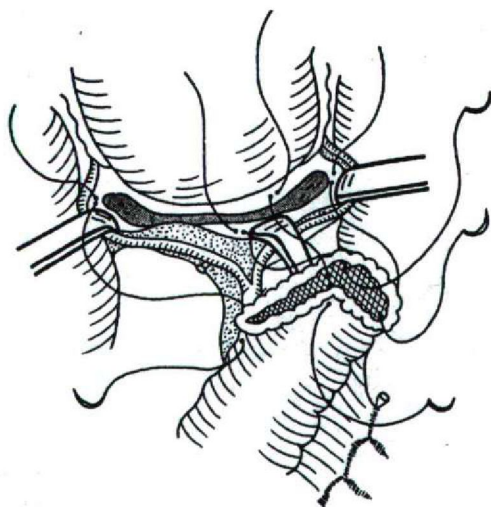


Epeútrézia műtéti megoldási lehetőségei

Dr. Füzesi Kristóf
SZTE Gyermekklinika



Műtéti megoldási lehetőségek



Portoenterostomia
Műtét neve: Kasai műtét

Jobb bordaív alatt haránt laparotomiát végzünk, majd azt meghosszabbítjuk a bordaív átmetszésével. A májkaput feltárjuk, kipreparáljuk a képleteket, de az epeutak helyén csak fibroticus kötegeket találunk. Az első jejunum kacsot izolálva átvágjuk a belet és Roux szerint felvezetett kaccsal porto enterostomiát készítünk, A bélvéget zárjuk, az oldalán ejtett metszéssel képzett bélnyílást a kipreparált májkapu fibroticus pereméhez varrjuk körbe. Jelentős epecsurgást nem észlelünk. A felvitt bélkacson „billentyűt” képezünk és a mesocolon alatt átvezetett bél magasságában end to side végzett anastomosissal állítjuk helyre a bél folytonosságot. A porto enterostomia alá draint helyezünk, a megnyílt mellüreget draináljuk. Réteges sebzés. A májból szövettani vizsgálatra kis éket kimetszünk, amely kemény, sűrű.

Szövődmények

o Cholangitis	2–18 hó	antibiotikum, szteroid
o vitaminhiány	6 hó–3 év	A, D, E, H vitamipótlás
o Portális hypertónia	1–2 év	Szkleroterápia Art. lienalis embolizáció
o Májelégtelenség	< 2 év	Májtranszplantáció