

ÉTUDE OSTÉOARCHÉOLOGIQUE DE LA SÉRIE DE PIGNANS (VAR, FRANCE, VE-VIE SIÈCLES AP. J.-C.)

GY. PÁLFI^{1,3}, O. DUTOUR^{2,3} et M. PASQUALINI³

¹Département d'Anthropologie, Université József Attila, H-6701 Szeged, Case 660, Hongrie;

²LAPMO - CNRS, Université de Provence, 29, av. R. Schuman, 13621 Aix-en-Provence, France;

³Centre Archéologique du Var, 14, bd. Bazeilles, 83000 Toulon, France.

(Reçu le 15 Octobre 1993)

Résumé

La fouille de sauvetage d'une nécropole gallo-romaine dans la commune de Pignans (Var, France, Ve-Vie siècles ap. J.-C.) a livré en 1978 vingt-neuf sépultures. Nous avons examiné les restes osseux souvent mal conservés de 31 individus provenant de la nécropole. Malgré cette conservation médiocre, la détermination des âges et sexes a pu être effectuée dans la plupart des cas.

L'étude paléopathologique nous révèle des signes d'altérations pathologiques. La pathologie observée est plus modeste par rapport aux séries en meilleur état de conservation. A l'aide de l'examen macromorphologique et radiologique, 9 cas pathologiques ont pu être relevés dont les plus fréquents sont les altérations d'allure dégénérative (arthrose vertébrale et extra-spinale). Une périostose généralisée - vraisemblablement d'origine infectieuse - et des pathologies des insertions musculaires sont à mentionner.

Mots clés: Paléopathologie, enthésopathies, périostose, période gallo-romaine, France.

Introduction

A la suite de la destruction d'une tombe au cours des travaux de viabilisation d'un terrain à lotir, une fouille de sauvetage a été entreprise en 1978 par le Centre Archéologique du Var dans la commune de Pignans (Saint-Roch) (Fig. 1).

Vingt-neuf inhumations et 4 réductions ont été fouillées. Deux tombes, découvertes fortuitement un peu à l'écart, suggèrent que le cimetière n'a pas été fouillé dans sa totalité (GÉBARA et PASQUALINI, sous presse). Dans le cas des tombes No. 13, 25 et 30, gravement endommagées par les travaux, les restes osseux n'ont pas été relevés. Un bol en céramique paléochrétienne estampée, déterré aux abords de la tombe No. 5 et le type des tombes permettent d'assigner au cimetière une durée assez longue au cours des Ve et Vie siècles ap. J.-C. (BONIFAY et PASQUALINI, 1978).

L'absence de mobilier dans la plupart des inhumations du cimetière (à l'exception de 2 tombes avec offrandes alimentaires) doit être attribuée à la christianisation des populations de la région de Pignans à cette époque. Une seule tombe était orienté Sud-Nord, les autres Ouest-Est. Cette dernière orientation était devenue habituelle aux Ve-

VIe siècles ap. J.-C. (BAYLEY-YOUNG, 1977; BONIFAY et PASQUALINI, 1978).

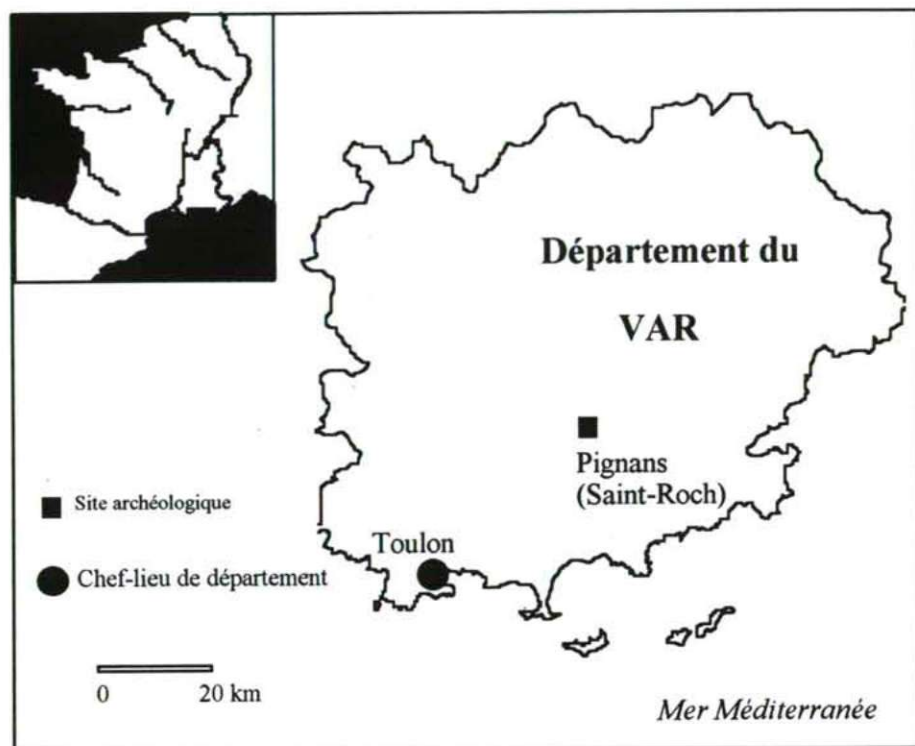


Fig. 1: Localisation géographique de la nécropole de Pignans (Saint-Roch).

La majorité des tombes étaient en pleine terre, cinq sont sous *tegulae*. Dans quatre tombes en pleine terre, des inhumations superposées ont été relevées, qui sont toujours le résultat de la réouverture de certaines tombes en vue d'une réutilisation, probablement dans un but pratique (économie de place) (COLLECTIF, 1978).

A proximité des sondages en 1977 avaient découvert les vestiges d'un établissement gallo-romain dont l'occupation est attesté du I^{er} au II^{ème} siècles ap. J.-C., puis au cours de l'Antiquité tardive. Il s'agit vraisemblablement d'une *villa* dont quelques matériaux ont été réemployés aux Ve-VI^{ème} siècles dans la nécropole de Saint-Roch (BONIFAY et PASQUALINI, 1978).

Matériel et méthodes

Nous avons examiné les restes osseux de 31 individus provenant de la nécropole. Du fait de conditions météorologiques particulièrement mauvaises (pluies, sols humides), les archéologues avaient essayé de sauver les squelettes trempés et boueux à l'aide d'une résine (*Plexigum*). Cette "consolidation *in situ*" a rendu très

difficiles les travaux de restauration et l'examen anthropologique.

Les squelettes sont conservés dans les collections du Centre Archéologique du Var (Toulon).

Malgré toutes les précautions, les squelettes, souvent mal conservés au moment de leur prélèvement, ont été à nouveau endommagés lors de la restauration. La majorité des squelettes est fragmentaire et il n'y a pas de squelettes en bon état. Les squelettes en état moyen, bien qu'assez complets, ont des os fragiles, friables; les surfaces sont souvent érodées *post mortem*. Malgré cette conservation médiocre, la détermination des âges et sexes a pu être effectuée dans la plupart des cas. Le nombre total des squelettes est de 31; on peut déterminer 8 squelettes subadultes (S) et 23 adultes (A). Le sexe et l'âge au décès des squelettes ont été déterminés suivant les méthodes classiques de l'anthropologie physique (Workshop of European Anthropologists, 1980; FEREMBACH et al., 1986; MARTIN et KNUSSMANN, 1988). La répartition des sujets selon les sexes et tranches d'âge est présentée dans le Tableau 1.

L'étude paléopathologique a été réalisée à l'aide de l'examen macro-morphologique et radiologique.

Discussion

L'étude paléopathologique nous révèle des signes d'altérations pathologiques. La pathologie observée est plus modeste par rapport aux séries en meilleur état de conservation. A l'aide de l'examen macro-morphologique et radiologique, 9 cas pathologiques ont pu être relevés dont les plus fréquents sont les altérations d'allure dégénérative (arthrose vertébrale et extra-spinale). Une périostose généralisée et des pathologies des insertions musculaires sont à mentionner.

Tableau 1: Répartition des sujets selon les sexes et tranches d'âge dans la série de Pignans. S : subadultes, A : adultes

	Masculin	Féminin	Indéterminé	Total
S - Inf. I	---	---	5	5
S - Inf. II	---	---	2	2
S - Juv.	1	---	---	1
A - jeune	---	1	2	3
A - mature	3	6	1	10
A - âgé	2	2	---	4
A - indéterminé	2	1	3	6
Total	8	10	13	31

La description des cas les plus simples est détaillée dans le Tableau 2; nous nous limiterons ici à la présentation du diagnostic différentiel des deux cas les plus importants.

Tombe No. 26.

Description : Sujet masculin, adulte mature, état fragmentaire de conservation.

Le caractère le plus remarquable du squelette de ce sujet masculin, outre une autre pathologie banale (carie dentaire), est l'altération décelable sur les deux humérus au niveau des insertions des muscles grand pectoral (*M. pectoralis major*) et grand rond (*M. teres major*). Ce caractère se manifeste sous la forme de fosses longitudinales délimitées dans les parties antéro-supérieures des deux humérus. Les empreintes des mêmes insertions sont beaucoup moins marquées à gauche. La Figure 2 montre que le phénomène n'est que partiellement bilatéral : Côté droit : fosse (27x4,5x3,5 mm) à l'insertion du grand rond, mais également une fosse importante et délimitée

(23x5x4mm) à l'insertion du grand pectoral. Côté gauche : une fosse (20x3x2mm), à l'insertion du grand rond, et une faible empreinte (15x2x0,5mm) à l'insertion du grand pectoral. Il faut aussi mentionner une empreinte linéaire (15x1x2mm) située de 200 à 350 mm au dessous de la dépression sous-deltaïdienne, au niveau de l'insertion du muscle brachial antérieur.

Tableau 2: Paléopathologie des altérations relevées sur 9 squelettes de la série de Pignans. Age : AM = adulte mature, AA = adulte âgé. Sexe : F = féminin. M = masculin. E = état de conservation : f = fragmentaire, m = moyen.

Tombe	Age	Sexe	E.	Paléopathologie
1	AA	F	m	arthrose temporo-mandibulaire; disarthrose dorsale
5A	AM	F	f	disarthrose dorsale
11A	AM	F	m	disarthrose et arthrose interapophysaire lombaire; syndrome de la "queue de l'astragale"
11B	AM	M	m	spondylolyse isthmique; arthrose de la chamière lombo-sacrée; coxarthrose débutante; syndrome de la "queue de l'astragale"; anomalie ou pathologie de zone d'insertion (clavicule)
17	AA	M	m	cervicarthrose; arthrose de la chamière lombo-sacrée; processus dégénératif probable de l'articulation sacro-iliaque droite
19	AM	F	f	arthrose atlo-odontoïdienne; <i>cribra orbitalia</i>
24A	AA	F	f	arthrose atlo-odontoïdienne; arthrose cervicale; enthésopathies
26	AM	M	f	hypersollicitation de zone d'insertions (humérus)
29	AM	M	m	fractures consolidées (clavicule, humérus) ostéite (périostose généralisée d'origine infectieuse probable); coxarthrose débutante; arthrose (poignet, main); arthrose atlo-odontoïdienne, arthrose interapophysaire cervicale et lombaire

Interprétation : L'insertion du grand pectoral et du grand rond sous forme de fosse longitudinale, bien délimitée, est connue comme une variation anatomique dans la littérature anthropologique (SAUNDERS, 1978). Le pourcentage élevé de ce caractère dans une population des Ve-VIe siècles avec une prépondérance chez les hommes a été décrit récemment par CASTEX (1990). La particularité de la tombe No 26 réside surtout dans la profondeur de la fosse et dans son inégalité latérale. L'étiologie de ces lésions est encore incertaine. Bien que SAUNDERS (1978) suggère une interaction entre contraintes biomécaniques et modalités particulières de croissance dans la formation de cette anomalie, la littérature des lésions pathologiques liées aux activités physiques (MERBS, 1983, KENNEDY, 1989) ne tient pas compte de l'importance de ce phénomène. Les nouveaux résultats de la physiopathologie des enthésopathies d'insertion tendineuses nous démontrent cependant que l'action tendino-musculaire peut provoquer des lésions intra-osseuses profondes. L'aspect de ces fosses observées

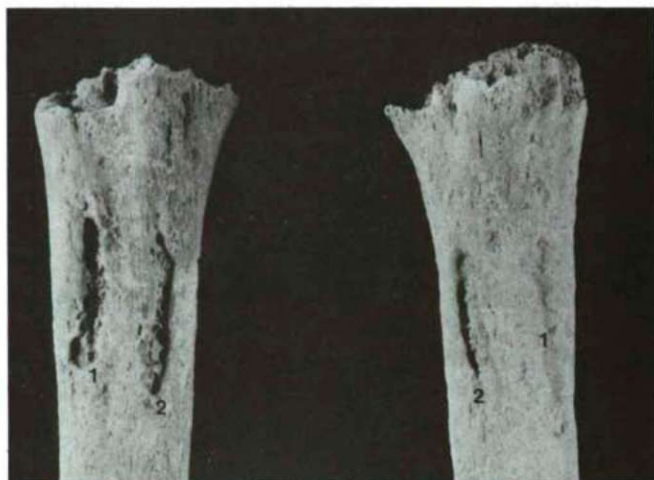

Fig. 2: Insertion des muscles grand pectoral (1) et grand rond (2) sous la forme de fosses sur les deux humérus. On note la prédominance de droite des altérations. (Pignans; tombe No 26, sujet adulte mature masculin)

sur l'humérus droit en particulier, dans cette hypothèse suggère le diagnostic de géodes osseuses dystrophiques poly-microtraumatiques par arrachement, observées en clinique dans d'autres localisations (HUSSON et al., 1991).

L'association avec l'altération de l'insertion du muscle brachial antérieur et, d'après la littérature, le lien étroit des fosses humérales avec l'âge, notamment leur haute fréquence au cours de l'adolescence (SAUNDERS, 1978) nous permettent de penser que ces lésions se produisent sous l'effet d'un surmenage musculaire pendant la phase active de la croissance.

Tombe No. 29.

Description : Sujet masculin, adulte mature, état moyen de conservation.

Le caractère le plus remarquable est la présence d'appositions généralisées sur les os. Dans ce cas, l'enlèvement des couches constituées de résine et d'argile, collées très fortement aux pièces osseuses a été particulièrement délicat. Quelques valeurs métriques prises sur le squelette de ce sujet masculin de taille moyenne ($170,31 \pm 3,4$ cm) indiquent déjà des processus pathologiques. Les valeurs anormalement élevées des indices de robustesse (par exemple indice de robustesse au périmètre du fémur gauche : 25,87; indice de robustesse de l'ulna gauche : 20,85) sont dues aux appositions ostéopériostées. Les altérations pathologiques détectées sur le squelette que nous examinons ici, sont présentées dans le Tableau 2.

Interprétation : Les altérations arthrosiques souvent très évoluées sont des conséquences possibles de processus vraisemblablement dégénératifs, dans le cas des arthroses interapophysaires postérieures unilatérales, des arthroses radio-cubitales inférieures et de la rhizarthrose du pouce en particulier.

Des lésions d'origine traumatique plus intéressantes se manifestent en plusieurs localisations. Une fracture consolidée de la clavicule droite peut être relevée. La fracture (ou une infection) a provoqué la production d'exostoses importantes au niveau de la face inférieure de la clavicule, au bord de la gouttière du sous-clavier, délimités par le tubercule conoïde et le trou nourricier. Dimensions : 22x6x8 mm et 35x9x17 mm. Les exostoses correspondent probablement à l'ossification de l'insertion de l'aponévrose clavi-coraco-axillaire (plus exactement la gaine du sous-clavier) aux lèvres de la gouttière. Dans les fractures de la clavicule, ce muscle joue un rôle important, car c'est lui qui produit le mouvement de bascule en bas du fragment claviculaire externe (PATURET, 1951). Une exostose importante de dimensions 34x11x15 mm, est visible sur l'humérus droit, juste au dessus de la dépression sous-delhoïde, en face du trou nourricier. Elle correspond vraisemblablement à l'insertion du muscle deltoïdien. Une fracture diaphysaire consolidée de l'humérus droit est probable.

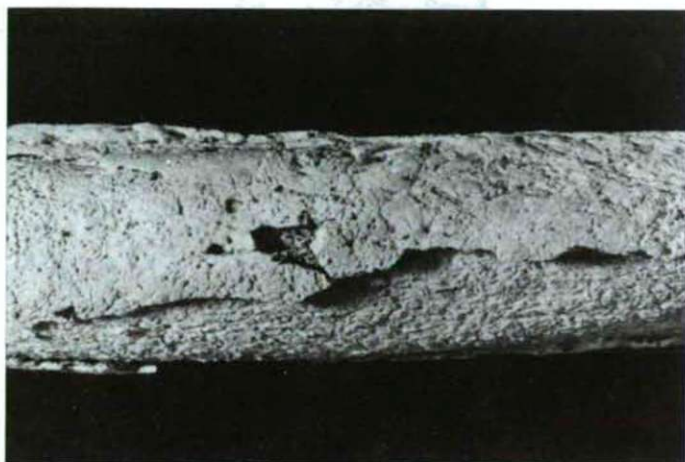

Fig. 3: Périostose évoluée au niveau du fémur gauche. La couche de la néoformation osseuse est séparée de l'os compact. (Pignans; tombe No 29, sujet adulte mature masculin)

Le caractère le plus remarquable est la présence des appositions périostées sur les os. Une périostose généralisée, symétrique et bilatérale est visible sur le squelette. Une apposition périostée étendue devait recouvrir presque entièrement les os longs des membres inférieurs : les fémurs, les tibias et les péronés. Du fait de la fragmentation des os, un examen macroscopique révèle d'une part l'intégrité de la corticale sous-jacente et d'autre part que la périostose est séparée de l'os compact (Fig. 3). L'analyse radiologique confirme cette observation (Fig. 4). L'épaisseur des appositions varie de 2 et 6 mm, plus épaisse et irrégulière dans la région des insertions musculaires. La surface extérieure des os coxaux, les surfaces antérieures des vertèbres lombaires sont également atteintes. Les deux humérus sont particulièrement touchés, surtout les

parties distales (Fig. 5). Les os des avant-bras sont déformés ("gonflés") et couverts d'appositions périostées.

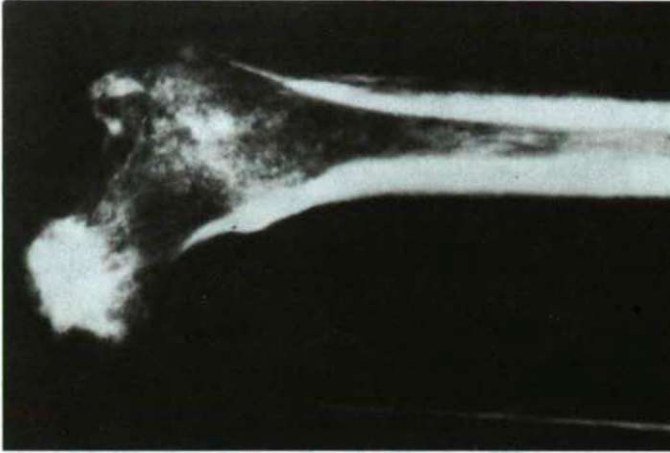


Fig. 4: Cliché radiologique relevant des appositions périostées à la partie supérieure du fémur gauche.(Cliché J. Bérato). (Pignans; tombe No 29, sujet adulte mature masculin)

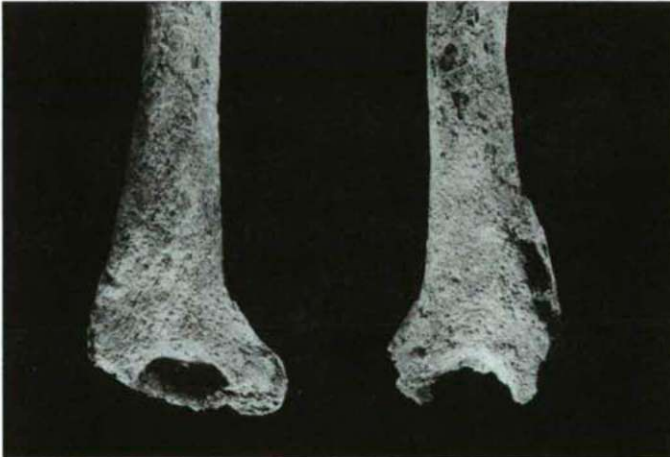

Fig. 5: Signes d'une ostéite évoluée au niveau de la partie distale des humérus. (Pignans; tombe No 29, sujet adulte mature masculin)

L'interprétation des cas d'atteinte de périostite est un domaine problématique de la paléopathologie. L'hyperossification périostée est une des modalités réactionnelles de l'os à une agression traumatique, microbienne ou autre (MAFART, 1979; DASTUGUE et GERVAIS, 1992). Une périostite tibiale localisée pourrait évoquer un syndrome de

fatigue (BRODY, 1981), mais le caractère généralisé des lésions est évocateur d'une infection disséminée (ORTNER et PUTSCHAR, 1985). Bien que plusieurs conditions pathologiques puissent être associées avec une réaction ostéopériostée, on pourrait mentionner que la morphologie et la disposition des lésions sur le squelette pourraient se rapporter à une tréponématose (HACKETT, 1976, STIRLAND, 1991). Malheureusement l'état fragmentaire du squelette en général et particulièrement celui des tibias nous empêchent d'affirmer ce diagnostic, qui repose sur une sémiologie osseuse assez peu spécifique chez l'adulte, mais qui vient d'être défini dans la région à cette période sur des restes foetaux (DUTOUR et al., 1991b; PÁLFI et al., 1992b).

Il est évident dans ce cas qu'une réaction locale après une infection doit être exclue, étant donné le caractère généralisé des lésions. L'absence de réaction endostale permet d'exclure la fluorose et de l'hyperostose généralisée de Van Buchem (BUFFARD et al., 1976; ORTNER et PUTSCHAR, 1985). L'hypervitaminose A, signalée par ailleurs chez l'*Homo erectus* (WALKER et al., 1982) peut être écartée étant donné que, dans l'hypervitaminose A, l'hyperostose de la diaphyse moyenne est essentiellement sous-périostale et non supra-périostale comme dans le cas étudié ici. L'ostéo-arthropathie hypertrophiante de Pierre-Marie, dont un cas probable provenant de la même période a été recensé par MAFART (1979) (nécropole de l'abbaye Saint-Victor de Marseille, IVe-VIe siècles ap. J.-C.), est également caractérisée par une prolifération périostée bilatérale et symétrique. Mais cette maladie est toujours exclusivement diaphysaire, les os les plus touchés sont le radius, l'ulna, le tibia et le fibula; l'humérus et le fémur sont plus rarement impliqués et les os plats sont respectés (SIMON et al., 1989). Dans notre cas, c'est la localisation des lésions qui nous permet d'exclure cette hypothèse.

Ainsi, le diagnostic le plus plausible est celui d'une ostéopériostite vraisemblablement d'origine infectieuse. Les altérations au niveau de la métaphyse distale de l'humérus droit peuvent évoquer une périostite compliquée d'une ostéomyélite chronique (BRAUNER et al., 1982), ressemblant au cas médiéval décrit par PROMINSKA (1984). Bien que l'aspect des coulées périostées des tibias et les déformations pathologiques des ulnas puissent révéler une atteinte syphilitique, comme dans le cas présenté par STIRLAND (1991), les autres localisations et la coïncidence possible avec des lésions d'origine traumatique nous suggèrent plutôt une ostéite généralisée suite à une infection pyogénique disséminée probable, sans aucune précision sur le germe en cause.

Conclusions

Malgré la conservation médiocre des squelettes, l'étude paléopathologique des squelettes nous révèle des signes d'altérations pathologiques chez 9 sujets. La pathologie observée est plus modeste par rapport aux séries en meilleur état de conservation et provenant de cette époque historique, notons par exemple les séries de la Porte d'Orée (DUTOUR et al., 1991a), Solliès-Toucas (PÁLFI et al., 1992a) ou Costebelle (PÁLFI et al., 1993).

A l'aide de l'examen macro-morphologique et radiologique, 9 cas pathologiques ont pu être relevés dont les plus fréquents sont les altérations d'allure dégénérative (arthrose vertébrale et extra-spinale). Notons le taux élevé de l'arthrose vertébrale dans la population adulte (8 cas/23 sujets adult; 34,8 %). Outre des localisations plus communes (cervicarthrose, arthrose lombaire ou de la charnière lombo-sacrée), l'étude a relevé plusieurs cas d'arthrose atlo-odontoïdienne (3cas/23 adultes, 13 %) (Tableau 2).

La fréquence élevée de l'arthrose atlo-odontoïdienne dans une série antique varoise a été déjà rapportée par BÉRATO et DUTOUR (Bérato et DUTOUR, 1989; BÉRATO et al., 1990). Ils ont relevé 19 atteintes de cette articulation dans un ensemble de 163 squelettes adultes provenant de la nécropole du Haut-Empire de Saint-Lambert. Les auteurs étaient frappés par ce phénomène car, à cause du taux élevé des incinérations, ce n'était que 45 pièces osseuses de cette localisation qui étaient présentes à l'examen. La fréquence de l'arthrose atlo-odontoïdienne est donc de 42 % dans cet ensemble. Etant donné que l'état de conservation des squelettes est souvent fragmentaire dans la série de Pignans, la fréquence "réelle" de cette affection devait être plus élevée également dans cette population.

L'importance des cas discutés plus haut : la périostose généralisée d'origine infectieuse (Tombe No. 29) et la pathologie des insertions musculaires (Tombe No 26), réside dans leur intérêt pour le diagnostic différentiel des lésions pathologiques observées sur des squelettes humains anciens.

Remerciements

Les auteurs expriment leur gratitude à M. J.-P. BRUN, directeur du C.A.V., Toulon, pour la possibilité de l'étude anthropologique des squelettes et au Dr J. BÉRATO, Centre de Rhumatologie de Gimelli de Toulon, pour son aide à l'examen radiologique.

Ce travail a été réalisé dans le cadre des bourses d'études accordées par la fondation "OTKA" (F6015) et par la Fondation Fyssen de Paris (1992/93).

Références

- BAYLEY-YOUNG (1977): Paganisme, christianisation et rites funéraires mérovingiens. - Archéologie Médiévale, 4.
- BÉRATO, J. et DUTOUR, O. (1989): A propos de l'arthrose atlo-odontoïdienne "morbus ignobilis". - Revue du Rhumatisme, 56, 12, 883-887.
- BÉRATO, J., DUTOUR, O., WILLIAMS, J., ZAKARIAN, H. et ACQUAVIVA, P.C. (1990): Epidémiologie des affections rhumatismales dans une population antique. - Revue du Rhumatisme, 57, 5, 397-400.
- BONIFAY, M. et PASQUALINI, M. (1978): Recherches archéologiques à Pignans. - Ann. SSNATV, 30, 59-71.
- BRAUNER, M., HASSINE W. et GHARBI, H.A. (1982): Ostéites infectieuses. - Encycl. Méd. Chir. Paris. Radiodiagnostic II, 31218 A10.
- BRODY, D.M. (1981): Pathologie du jogging. - CIBA-GEIGY, Basle, pp. 51.

- BUFFARD, P., FOURE, C. et BOCHU M. (1976): Radiologie clinique. Tome III. - Flammarion, Paris, pp. 1192.
- CASTEX, D. (1990): Insertion du grand pectoral et du grand rond sous forme de fosse. - Bull. et Mém. de la Soc. d'Anthrop. de Paris, 2, 3-4: 185-190.
- COLLECTIF (1978): Rapport de la fouille de la nécropole St Roch de Pignans. - CDAV, Toulon.
- DASTUGUE, J. et GERVAIS, V. (1992): Paléopathologie du squelette humain. - Boubée, Paris. 143-184.
- DUTOUR, O., BÉRATO, J. et WILLIAMS, J. (1991a): Sépultures du site antique de la Porte d'Orée (Fréjus). - L'Anthropologie, (Paris), 95, 2-3, 651-660.
- DUTOUR O., PÁLFI Gy. et BÉRATO, J. (1991b): Lésions ostéopériostées chez un foetus du IVème siècle de notre ère. - Revue du Rhumatisme, 58/10: 693.
- FEREMBACH, D., SUSANNE, C. and CHAMLA, M.-C. (1986): L'homme, son évolution, sa diversité. - Editions du CNRS, Paris, 17-33.
- GÉBARA, CH. et PASQUALINI, M. (sous presse): Sépultures et cimetières ruraux en Provence orientale à l'époque gallo-romaine. In: Monde des morts, monde des vivants en Gaule rurale. - Actes du Congrès ARCHEA, Orléans, 6-9 Février 1992.
- HACKETT, C.J. (1976): Diagnostic Criteria of Syphilis, Yaws and Treponarid and of Some Other Diseases in Dry Bone. - Springer-Verlag, Berlin. 411-437.
- HUSSON, J.L., CHAUXEAUX, D., ROCHCONGAR, P. et LANCIEN, G. (1991): Physiopathologie et anatomopathologie des enthésopathies d'insertion par sollicitations mécaniques du système tendino-musculaire. In: L.SIMON, CH. HÉRISSON et J. RODINEAU (Eds.): Pathologie des insertions et enthésopathies. - Paris, Masson, 156-166.
- KENNEDY, K.A.R. (1989): Skeletal markers of occupational stress. In: M.Y. Iscan et Kennedy K.A.R. (Eds.): Reconstruction of life from the skeleton. - Liss, New York, 130-160.
- MAFART, B.-Y. (1979) - Contribution à la connaissance de la pathologie osseuse au Moyen Age en Provence. - Thèse de Doctorat en Médecine, Marseille, pp. 364.
- MARTIN, R. et KNUSSMANN, R. (1988): Anthropologie. - Gustav Fischer Verlag, Stuttgart, 421-496.
- MERBS, C.F. (1983): Patterns of Activity-induced Pathology in a Canadian Inuit Population. - Archaeol. Surv. of Canada, 119, pp. 200.
- ORTNER, D.J. and PUTSCHAR, W.G.J. (1985): Identification of Pathological Conditions in Human Skeletal Remains. - Smithsonian Institution Press, Washington, pp. 488.
- PÁLFI, GY., DUTOUR, O. et BÉRATO, J. (1993): Etude paléopathologique de la série gallo-romaine de Costebelle (Hyères, Var). - Paléobios, Lyon, 9, 1-2, 1-27.
- PÁLFI, GY., DUTOUR O., BÉRATO, J. et PASQUALINI, M. (1992a): Diseases in the Late Antiquity: Paléopathological investigation of two anthropological series from France. - Acta Biol. Szeged., 38, 67-79.
- PÁLFI, GY., DUTOUR, O., BORREANI, M., BRUN, J.-P. and BERATO, J. (1992b): Pre-Columbian Congenital Syphilis from the Late Antiquity in France. - Int. J. of Osteoarchaeology, London, 2, 245-261.
- PATURET, G. (1951): Traité d'anatomie humaine. Tome I-II. - Masson, Paris.
- PROMINSKA, E. (1984): Paleopathological changes in 16th century graves in Al-Amir Al-Kabir Qurqumas mausoleum (Old Cairo). In: V. CAPECCHI et E. RABINO MASSA (Eds.): Proceedings of the 5th European Meeting of the Paleopathology Association. - Siena, Siena University, 261-273.
- SAUNDERS, S.R. (1978): The development and distribution of discontinuous morphological variation of the human infracranial skeleton. - Archaeol Survey Canadian Papers, Mercury Ser. No. 81., Ottawa, pp. 549.
- SIMON, L., BLOTMAN, F., CLAUSTRÉ, J. et HÉRISSON, Ch. (1989): Rhumatologie. - Masson, Paris, pp. 610.
- STIRLAND, A. (1991): Pre-Columbian Treponematosi in Medieval Britain. - Int. J. of Osteoarchaeology, London, 1, 39-47.
- WALKER, A., ZIMMERMAN, M.R. et LEAKEY, R.E.F. (1982): A possible case of hypervitaminosis A in *Homo erectus*. - Nature, 296, 248-250.
- Workshop of European Anthropologists (1980): Recommendations for age and sex diagnosis of skeletons. - J. Human Evol., 9, 519-549.