XIII. Mischinfektionen.

Gleichzeitig mit der lymphogranulomatösen Ansteckung oder *später* kann der Kranke mit irgend einer anderen Geschlechtskrankheit, ferner mit Herpes simplex angesteckt werden. Die Eintrittspforte ist in solchen Fällen entweder *gemeinsam* oder *unabhängig voneinander*. Natürlich kann auch umgekehrt die lymphogranulomatöse Infektion später eintreten. Die in der Ein- oder Mehrzahl vorhandenen Primärläsionen können mit Syphilis, Ulcus molle oder Herpes mitinfiziert sein. Es sind auch Fälle von *drei verschiedenen Ansteckungen* bekannt.

An der Schleimhaut der Harnröhre kann wahrscheinlich eine mit *Gonorrhöe* mischinfizierte *lymphogranulomatöse* Ansteckung entstehen.

Da die lymphogranulomatöse Primärläsion nicht charakteristisch ist, können wir natürlich bei solchen Mischinfektionen die lymphogranulomatöse Natur der Krankheit nur aus den charakteristischen Eigenschaften des lymphogranulomatösen Bubo, sowie der später auftretenden Allergie, ferner durch Tierimpfung feststellen.

Ulcus molle-Mischinfektionen (Abb. 67) beobachteten u. a. *Fischer*[567], *Gaté*, *Bossenet* und *Michael*[642], *Kleeberg* und *Loewenstein*[1058], *Jersild*[684], *Löhe*[1233a], *Gaté*, *Michel* und *Morel*[684], *Covisa*[388], *Payeneville*[1590], *Kian*[1026], *May*[1316]. Nach *Breuil* und *Guillerm*[215] kam bei 21% von 60 Fällen auch bakteriologisch nachweisbares Ulcus molle vor, von welchen schwer zu entscheiden ist, ob es sich hier um eine einfache Mischinfektion handelt oder ob das Ulcus molle als Eingangspforte diente.

Mit *Syphilis* gemischtes lymphogranulomatöses Geschwür hatten die Kranken von *Granzow-Irrgang*[766], *Jersild*[979], *Petges*, *Lecoulant* und *Delas*[1612], *Jersild*[984], *Nicolas*, *Favre*, *Lebeuf* und *Charpy*[1496], *De Gregorio*[421], *Sézary* und *Lenègre*[1943], *Stannus* und *Findlay*[1997], *Medina* und *Bigné*[1334], *Milder*[1391], *Hashimoto* und *Koyama*[830], *Lingsch*[1217], *Nieuwenhuyse* und *Putte*[1539], *De Gregorio*[430], [433], *Gaté* und *Morau*[685], *Sézary* und *Lenègre*[1943].

Bertelotti[129] beobachtete einen Fall mit wahrscheinlich gleichzeitiger syphilitischer Ansteckung. Die Vergesellschaftung von beiden Krankheiten hatte weder auf die Inkubationszeiten, noch auf die Serumreaktionen, noch auf den klinischen Verlauf irgendeinen Einfluß.

De Gregorio[445] beobachtete im Anschluß an Syphilis bei zwei Lymphogranulomatikern ungewöhnlich große Lymphkno-

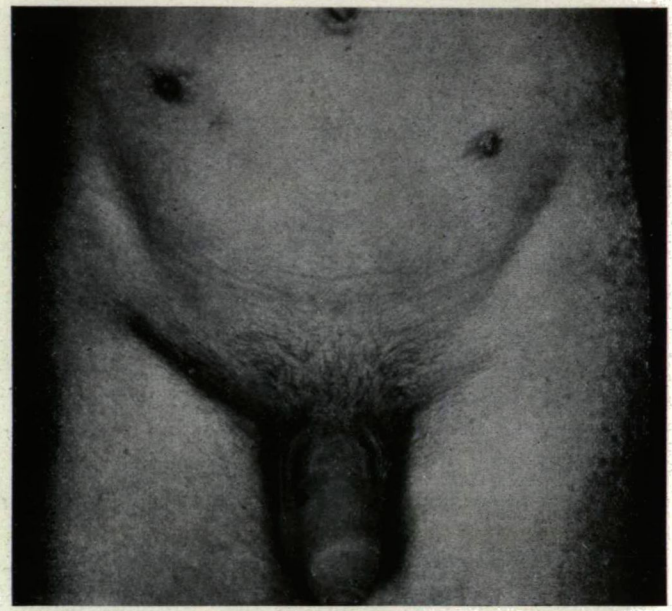

Abb. 67. Mischbubo nach Infektion durch Streptobazillen und Lymphogranuloma-Erreger.
Rechts auf dem Rücken des Penisschaftes Geschwür mit unterminiertem Rand. An der Bauchwand rechts Stelle der positiven *Frei*-Probe, links positive *Ducrey*-Bazillen enthaltende Ulcus-molle-Überimpfung.

tenanschwellungen. Nach ihm wird in diesen Fällen durch die syphilitische Infektion entweder ein latentes Lymphogranulom ausgelöst, oder durch die vorher bestehende Krankheit disponiert hierzu den Organismus.

Nach *May*[1317] ist das mit der Lymphangitis penis einhergehende *regionäre* Ödem ein gut verwertbares Symptom für die Diagnose des mit Syphilis vergesellschafteten Lymphogranuloms; syphilo-lymphogranulomatöser Bubo kommt selten vor.

Unter 67 Frühfällen fanden sich bei 7 regionäres Ödem und Lymphangitis penis; 16 von seinen Kranken gaben die *Frei*-Probe.

May[1315], [1321a] fand, daß bei gleichzeitiger gonorrhoischer Infektion nach 3—4 Wochen ein Vorhautödem erscheinen kann. Bei gonorrhoischer Mischinfektion kann auch Primäraffekt entstehen, oder es kann sich in der Harnröhre ein Biotropismus der beiden Erreger ausbilden.

Bei einem von *Cile* und *Driver*[340] vorgestellten Falle handelte es sich wahrscheinlich um eine Mischinfektion mit *Granuloma venereum*, da im Ausstrichpräparat auf *Donovan*-Körper verdächtige Gebilde zu finden waren.

Bei einem Fall von *Jersild*[984] kam eine dreifache, nämlich lymphogranulomatöse, syphilitische und Ulcus-molle-Ansteckung vor. Dieser Autor teilte auch einen anderen Fall[981] mit, bei dem neben positiver *Frei*- und *Ito-Reenstierna*-Probe auch Syphilis vorhanden war. In diesem Falle war es aber möglich, daß sich der Kranke die Lymphogranulom-Infektion während seines früheren Aufenthalts in den Tropen zugezogen hat.

Kitchevatz[1043] beobachtete eine Mischinfektion mit *Herpes simplex*. Aus der kornealen Verimpfung der herpetiformen Primärläsion und des Buboeiters an Kaninchen bildete sich Keratitis dendritica und später Enzephalitis aus.

Über *dreifache Mischinfektionen* berichteten u. a. *Gaté* und *Cuilleret*[676], *De Gregorio*[433], *Chevallier* und *Colin*[311], *Masure* und *Lemehauté*[1304].

Hill[891] konnte im tumorartig gewucherten Gewebe seines *Frei*-positiven Lymphogranulomkranken *Donovan*sche Körper nachweisen; der Kranke war seropositiv, und dabei verriet er auch auf Dmelcos-Impfung eine Allergie.

Sézary und *Drain*[1929] fanden unter 73 Fällen in 53.4% lymphogranulomatöse Primäraffekte. Diese waren in 54% rein lymphogranulomatös, die übrigen zum Teil mit Syphilis, zum Teil mit Ulcus molle mitinfiziert.

Nicolas, Lebeuf und *Rougier*[1500] fanden bei einem Araber zuerst Achsel-, später Leistenbubo. Anfangs dachten sie an *tuberkulösen Achselbubo* und *lymphogranulomatösen Leisten*

bubo. Später nahmen die Verfasser eine *rein tuberkulöse Ansteckung* an.

Sakurane und *Okuyama*[1836] beobachteten einen mit Tuberkulose vergesellschafteten lymphogranulomatösen Leistenbubo-Fall.

Melczer und *Sipos*[1350] beobachteten einen Fall, bei dem sie auf Grund der Tierimpfungen und allergischen Reaktionen

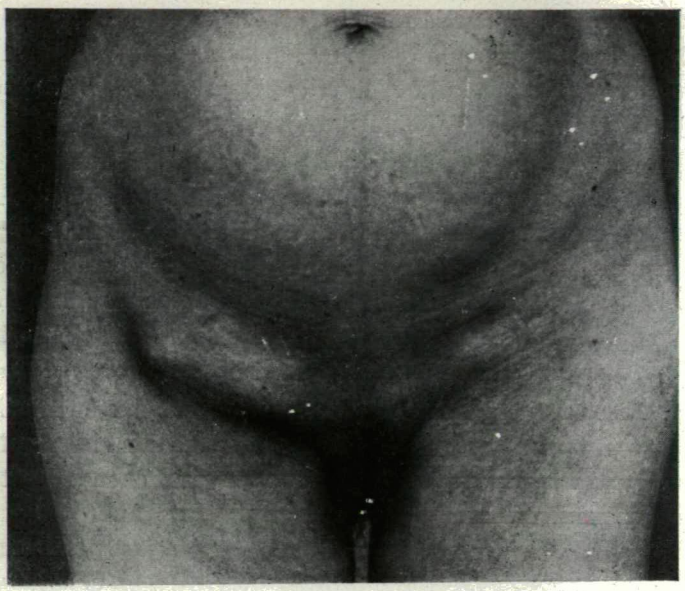

Abb. 68. Mischbubo lymphogranulomatösen und tuberkulösen Ursprungs. *Frei*-Probe und *Frei*sche Umkehrprobe positiv; *Ito-Reenstierna*-Probe negativ. Es gelang, die Tuberkelbazillen durch Impfung auf Meerschweinchen nachzuweisen, und bei intrakraniell geimpften Mäusen entstand eine, auch in Passagen fortpflanzbare L.i.-Enzephalitis.

einen mit Tuberkulose vergesellschafteten Bubo feststellten und bei dem die tuberkulöse Infektion früher erfolgt sein dürfte. (Abb. 68).

Vom Lymphogranulom werden in erster Reihe Personen befallen, die ein lockeres Geschlechtsleben führen. Dies ist der Grund dafür, daß Lymphogranulomkranken oft *mehrfache venerische Infektionen* durchmachen. Nach Breslauer *(Frei* und *H. Hoffmann*[27]*)* und nach Lyoner Beobachtungen *(Nicolas, Favre*

und *Lebeuf* [1494]) hatte mehr als die Hälfte der Lymphogranulomkranken, etwa 60%, auch Syphilis.

Nach *Thomsen* [2062] kommen bei kongenitaler Syphilis sowohl mit bloßem Auge als auch mikroskopisch nachweisbare, dem Bild des Lymphogranuloms ähnliche *Dubois*schen Thymusabszesse vor. In beiden Krankheiten sind Haufen von Epitheloidzellen zu finden. Es ist noch nicht erwiesen, ob diese Veränderungen durch die Spirochaeta pallida und das Lymphogranulomvirus *gemeinsam* verursacht werden; es ist aber auffallend, daß bei kongenitaler Syphilis die diffuse Sklerose des Thymus häufiger vorkommt.

Nach *Lépinay* und *Donon* [1202] kommt in Marokko das Leiden oft gleichzeitig mit einer anderen Geschlechtskrankheit, ferner mit Amöbiasis vor.